

Т. П. Калашникова, Г. В. Анисимов,
С. О. Терво, А. В. Ястребова
Пермь, Россия

T. P. Kalashnikova, G. V. Anisimov,
S. O. Tervo, A. V. Yastrebova
Perm, Russia

**ВЛИЯНИЕ
АДЕНОТОНЗИЛЛЯРНОЙ
ПАТОЛОГИИ НА КОГНИТИВНЫЕ
ПРОЦЕССЫ И СТРУКТУРУ СНА
У ДЕТЕЙ ДОШКОЛЬНОГО
ВОЗРАСТА**

**INFLUENCE
OF ADENOTONZILLYARNY
PATHOLOGY ON COGNITIVE
PROCESSES AND STRUCTURE
OF THE DREAM AT CHILDREN
OF PRESCHOOL AGE**

Аннотация. Рассматриваются клинические особенности и структура сна у детей, страдающих аденотонзиллярной патологией, выявленные в ходе ночного полисомнографического исследования. Установлено наличие неспецифических неврологических и логопедических жалоб, клинически выраженных диссомнических расстройств и нарушения макроструктуры сна. Продемонстрировано сокращение фазы дремоты, увеличение латентного периода фазы быстрого сна со снижением ее представленности в циклах сна в течение ночи, увеличение продолжительности дельта-сна, увеличение времени бодрствования во сне и числа активаций за счет дыхательных усилий. Отмеченные расстройства раскрывают некоторые патогенетические аспекты нарушения развития детей с синдромом обструктивных апноэ сна, что требует использования максимально индивидуализированной программы лечебно-коррекционных мероприятий.

Ключевые слова: аденоиды; структура сна; обструктивные апноэ; полисомнография; когнитивные функции.

Сведения об авторе: Калашникова Татьяна Павловна, доктор медицинских наук, доцент.

Место работы: кафедра неврологии им. В. П. Первушина, ГБОУ ВПО «Пермская государственная медицин-

Abstract. Peculiarities and structure of sleep of children suffering from adenoid and tonsillar pathology, which were revealed during night polysomnographic test are discussed. The presence of non-specific neurological and logopaedic complaints, dissonmic disorders and sleep macrostructure disorder were proved. The research proves shortening of the somnolence phase, increase of latent period of rapid eye movement sleep, while it is decreased in night sleep cycles, increase of delta-sleep, increase of the time of being awake at night. The disorders mentioned above reveal some pathologic and genetic aspects of development of children suffering from obstructive apnoea, this necessitates the use of individual program of rehabilitation.

Key words: adenoids; sleep structure; obstructive apnoea; polysomnography; cognitive functions.

About the author: Kalashnikova Tatiana Pavlovna, Doctor of Medical Sciences, Associate Professor.

Place of employment: Department of Neurology, Vagner Perm State Medical Academy, Head Physician of the first

ская академия имени академика Е. А. Вагнера», главный врач Первого медико-педагогического центра «Лингва Бона», г. Пермь.

Контактная информация: 614007, г. Пермь, ул. В. Каменского, 4б.
E-mail: lingva-bona@mail.ru.

Сведения об авторе: Анисимов Григорий Владимирович, кандидат медицинских наук.

Место работы: директор Первого медико-педагогического центра «Лингва Бона», г. Пермь.

Контактная информация: 614007, г. Пермь, ул. В. Каменского, 4б.
E-mail: lingva-bona@mail.ru.

Сведения об авторе: Терво Светлана Олеговна, кандидат медицинских наук.

Место работы: заместитель главного врача клиники «Ухо, Горло, Нос», г. Пермь.

Контактная информация: 614000, г. Пермь, Кирова, 124.

Сведения об авторе: Ястребова Анна Викторовна, врач-интерн кафедры неврологии им. В. П. Первушина.

Место работы: ГБОУ ВПО «Пермская государственная медицинская академия имени академика Е. А. Вагнера».

Контактная информация: 614000, г. Пермь, ул. Петропавловская, 26.
E-mail: rector@psma.ru.

С современных позиций невозможно понимать когнитивные и поведенческие проблемы детей без анализа характера и структуры сна.

Известно крылатое выражение одного из величайших сомнологов Мишеля Жуве: «Кто познает тайну сна, познает тайну мозга».

На сегодняшний день рассматриваются три фундаментальных состояния мозга — бодрствование, фаза быстрого сна (ФБС) и фаза медленного сна (ФМС). Каждое из состояний имеет свою нейроанатомическую основу, нейрофизиологические, нейрохимические харак-

medical and pedagogical centre “Lingva Bona”, Perm.

About the author: Anisimov Gregory Vladimirovich, Candidate of Medical Sciences.

Place of employment: Director of the first medical and pedagogical centre “Lingva Bona”, Perm.

About the author: Tervo Svetlana Olegovna, Candidate of Medical Sciences.

Place of employment: Deputy Head Physician of the Clinic “Ear, Throat, Nose”, Perm.

About the author: Yastrebova Anna Viktorovna, Intern Doctor, Department of Neurology.

Place of employment: Vagner Perm State Medical Academy.

теристики и функции. Сон, являясь важным функциональным состоянием, участвует в поддержании оптимального гомеостаза, обеспечивает когнитивные процессы, выбор копинг-стратегий, обеспечивает процессы консолидации памяти и усвоение новой информации и навыков, оптимизирует регуляцию внутренних органов. Имеется ряд исследований, демонстрирующих развитие патологических состояний с позиций хронобиологии и медицины сна. Например, неврозов, дисграфии, СДВГ и др. [1; 4]. Современные исследования доказы-

© Калашникова Т. П., Анисимов Г. В., Терво С. О., Ястребова А. В., 2014

вают, что расстройства сна и циркадианных ритмов (в данной ситуации ритмов сна продолжительностью около 90 минут) особенно характерны для пациентов с психиатрическими и неврологическими заболеваниями [6; 9].

У. Хилл еще в 1889 г. в статье «О некоторых причинах отставания у детей» описал сочетание симптомов, которое сейчас известно как синдром обструктивного апноэ сна (СОАС). Однако первые исследования СОАС у детей были опубликованы в 1976 г., почти десятилетие спустя после описания синдрома у взрослых. Эмоционально-волевые и когнитивные нарушения у таких детей отмечаются в три раза чаще, чем у их сверстников без указанного синдрома [9]. Повышенная двигательная активность, неусидчивость часто сопровождают нарушения дыхания во сне у детей, зачастую приводя к постановке популярного диагноза «синдром дефицита внимания с гиперактивностью» (СДВГ) с последующим, не всегда обоснованным назначением психотропных препаратов [5].

Апноэ сна у детей определяется как прекращение ороназального потока воздуха во сне, длящееся более 10 секунд. Апноэ могут быть центральными, обструктивными и смешанными. Центральные обусловлены дисфункцией ствола мозга, что приводит к прекращению дыхательных движений. Нарушение проходимости дыхательных путей с сохраненными дыхательными движениями — синдром обструктивных апноэ сна (СОАС). При

этом нарушается нормальный газовый обмен (оксигенация и вентиляция) и непрерывность сна. Спектр тяжести обструкции дыхательных путей у детей варьирует в диапазоне от первичного храпа до СОАС. Деструктуризация сна и перманентная гипоксия мозга в ночное время обуславливают развитие неврологических нарушений в течение дня [2; 3].

Статистика свидетельствует: 7—9 % детей в возрасте 4—5 лет регулярно храпят, при этом СОАС выявляется в 0,7—2,9 % наблюдений. Апноэ во сне наблюдается во всех возрастных группах, от новорожденных до подростков, с пиком в возрасте 2—8 лет без преобладания частоты среди мальчиков и девочек [9]. Важно подчеркнуть, что клинически значимый СОАС может протекать без храпа, заметного для окружающих [2].

Среди этиологических факторов нарушений дыхания во сне прежде всего рассматривают аденотонзиллярную гипертрофию. Аденотонзиллярная патология занимает ведущее место в структуре лорзаболеваний у детей дошкольного возраста. Хроническим аденоидитом болеют 50—75 % детей в возрасте от 3 до 10 лет.

В целом аденотонзиллярная патология имеет полисистемные проявления. Снижается функция внешнего дыхания, изменяется реактивность иммунной системы, страдает физическое развитие ребенка. Продемонстрировано нарушение циркуляции цереброспинальной жидкости вследствие

имеющейся анатомической связи лимфатических сосудов полости носа и носоглотки с субарахноидальным пространством, развиваются застойные явления в гипофизарно-селлярной области, формируются дисфункции гипофиза и гипоталамуса. Важно напомнить, что гипоталамус, являясь высшим интегративным центром, обеспечивает деятельность универсальных механизмов адаптации, объединяющих нервную, иммунную и эндокринную системы. Состояние дезадаптации проявляется вегетативными синдромами, нарушением сна, эмоциональными и когнитивными расстройствами, которые усугубляются гипоксией.

Постоянно открытый рот меняет функциональное состояние мышц лица. В результате формируются ортодонтические проблемы. Возникают нарушения звукопроизношения у детей, классифицируемые как механическая дислалия (межзубный сигматизм). Нарушения фонации проявляются назолалией.

Среди других причин СОАС значимой является повышенное сопротивление в области носа (хоанальный стеноз, смещение носовой перегородки, аллергические заболевания), орофаринкс или гипофаринкс. Важным является наличие мышечной гипотонии, которая часто сопутствует метаболическим заболеваниям, синдрому Дауна и является одним из проявлений соединительнотканых дисплазий у детей. Ожирение также является одним из важных факторов, обуславливающих расстройство дыхания во сне.

Следует подчеркнуть, что простое клиническое обследование недостаточно для выявления СОАС. Результаты обследования ребенка в дневное время могут полностью укладываться в норму, несмотря на значительную обструкцию верхних дыхательных путей в ночное время. Все современные способы верификации обструкции верхних дыхательных путей методом визуализации (боковая рентгенография, МРТ) не являются динамическими и не могут достоверно идентифицировать обструкцию во время сна. В этой ситуации полисомнографическое исследование является необходимым для постановки и уточнения диагноза. Если во время исследования определяется более одного эпизода апноэ или гипопноэ за час сна, диагноз СОАС считается подтвержденным [7; 9]. В то же время нарушение дыхания во сне не всегда диагностируется и/или не связывается специалистами и родителями ребенка с проблемами, возникающими в период бодрствования.

На базе кафедры неврологии педиатрического факультета Пермской государственной медицинской академии, первого медико-педагогического центра «Лингва Бона» и клиники «Скорая Ухо, Горло, Нос» г. Перми нами обследовано 15 пациентов в возрасте от 6 до 9 лет. Всем детям на основании комплексного клинико-полисомнографического исследования поставлен диагноз СОАС. Контрольная группа включала 10 здоровых школьников того же возраста.

Клинико-anamнестический метод включал изучение жалоб, анамнеза, оценку неврологического и отоларингологического статусов.

Помимо клинической оценки сна по разработанной анкете, проводилось полисомнографическое исследование детей с одновременным видеомониторингом (без адаптационной ночи). Исследование осуществлялось на аппарате «Нейрон-Спектр-4/ВПМ» (производитель — «Нейрософт», Россия) с записью четырех каналов ЭЭГ в монополярных отведениях С3А1, С4А2, О1А1, О2А2, двух каналов электроокулограммы, одного канала подбородочной ЭМГ, одного канала ЭКГ. Регистрировались показатели дыхания во сне с записью оронозального потока воздуха, движений грудной и брюшной стенок, шума дыхания и уровня сатурации. Идентификацию стадий сна осуществляли в соответствии с международными стандартами [8]. При анализе полисомнографического исследования использовались как качественные, так и количественные оценки сна. Результаты исследования подвергались статистической обработке с помощью параметрических методов.

Пациенты основной группы (страдающие СОАС) обратились на консультативный прием к неврологу с жалобами на повышенную утомляемость, неустойчивость внимания, снижение памяти, эмоциональную лабильность, двигательную расторможенность и неусидчивость. У 10 пациентов были нарушения звукопроизношения,

обусловленные в том числе механической дислалией, сформировавшейся на фоне изменения прикуса. Родители пациентов отмечали двигательное беспокойство во время сна, трудный переход к бодрствующему состоянию, отсутствие утренней бодрости. При сборе жалоб часто выявлялся храп во время сна. При этом только родители 3 пациентов при тщательном расспросе обращали внимание на неритмичное дыхание с эпизодическими остановками в процессе ночного сна у детей. Однако ни специалисты, ни родители не связывали неврологические жалобы с наличием храпа и апноэ во время сна. Все пациенты регулярно проходили лечение, включающее употребление ноотропных и нейропептидных препаратов.

При проведении стандартного оториноларингологического обследования у всех детей с СОАС были отмечены жалобы на затруднение носового дыхания преимущественно в ночное время и в утренние часы, храп в ночное время и сон с открытым ртом. У 7 (46,6 %) детей выявлен аллергический ринит. При осмотре лор-органов (в том числе эндовидеоскопии) у всех детей группы наблюдения при передней риноскопии выявлялись гиперемия и умеренный отек слизистой оболочки носа. Слизистая оболочка нижних носовых раковин была цианотична. Аденоиды II степени были у 11 (73,3 %) детей, III степени — у 4 (26,7 %). Сопутствующая гипертрофия небных миндалин II степени выявлена у 7 (46,6 %) пациентов, III степени — у 4 (26,7 %).

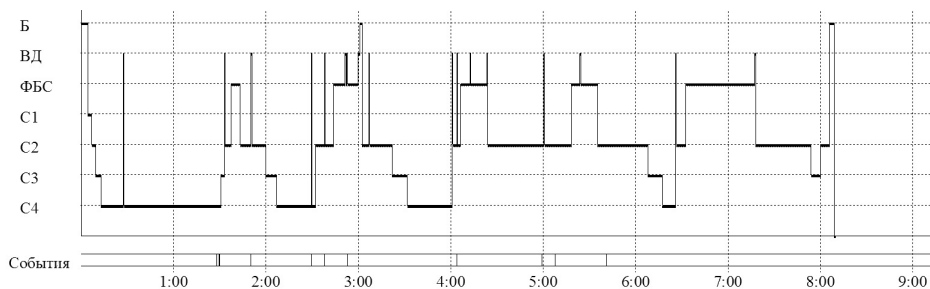


Рис. Полисомнограмма

Полисомнографическое исследование позволило исключить у всех детей центральный характер апноэ и подтвердить наличие СОАС. Индекс дыхательных расстройств (ИДР) в группе наблюдения составил 1,3 эпизода/час (при норме 0,7—0,8). Средняя длительность эпизодов апноэ составила 13,3 с, а средняя сатурация — 95 %. Пример полисомнограммы ребенка с СОАС представлен на рис.

Общая продолжительность сна в обеих группах существенно не различалась, однако показатели, характеризующие состояние фаз сна, имели достоверные различия. Во-первых, у детей с СОАС значительно сокращалась фаза дремоты до $5,1 \pm 1,7$ мин по сравнению с контрольной группой — $13,4 \pm 3,01$ мин ($p < 0,005$). Пациенты как бы «проваливались» в сон. Достоверно увеличивался латентный период ФБС, в то время как продолжительность самого парадоксального сна сокращалась. Показатели первой и второй группы составили $77 \pm 18,89$ мин и $97,1 \pm 19,76$ мин соответственно ($p < 0,005$). Более продолжительным оказался дельта-сон у детей с СОАС. У пациентов с апноэ также достоверно возросло время бодр-

ствования во время сна (2,8 %, в контрольной группе — 0,95 %) и количество пробуждений в течение всего периода сна длительностью более 3 мин. Характерным оказалось увеличение числа активаций, в том числе связанных с дыхательными усилиями. Выявленные нарушения структуры сна могут лежать в основе неврологических жалоб. Важно напомнить, что парадоксальный сон связан с переработкой полученной во время бодрствования информации, психологической адаптацией, принятием решения. Сокращение продолжительности ФБС негативно влияет на протекание этих процессов. Увеличение продолжительности ФМС следует рассматривать как признак нейрофизиологической незрелости.

Помимо описанных изменений, в процессе полисомнографического исследования у детей с СОАС выявлялись изменения сердечно-сосудистой системы. Увеличивалось количество эпизодов тахикардий в течение ночи: в среднем оно составляло $120 \pm 11,2$ эпизодов, а в контрольной группе — $57 \pm 4,8$ ($p < 0,0001$).

Этот факт можно рассматривать как одно из патогенетических звень-

ев состояния дезадаптации. Общеизвестное утверждение «ночь — царство *vagus*» подчеркивает доминирование трофотропных систем и парасимпатического звена вегетативной нервной системы (ВНС) в течение ночи. Увеличение эпизодов тахикардий, являясь компенсаторной реакцией, возмещающей дефицит оксигенации при обструктивном апноэ сна, свидетельствует об активации симпатического отдела и эрготропных систем мозга, деятельность которых тесно связана с функциональным состоянием адаптивных механизмов. Наличие избыточной активации симпатического звена и эрготропных систем во время сна может обуславливать в бодрствующем состоянии их перенапряжение и истощение с последующим развитием состояния дезадаптации и формированием клинических синдромов.

Заключение. Полагаем, что в ряде случаев от взгляда специалистов ускользает взаимосвязь между проблемами ребенка в дневное время и нарушением носового дыхания во время сна, что влечет за собой не всегда обоснованное назначение «неврологических» препаратов и усугубляет фармакологическую агрессию, направленную на детский организм.

У пациентов, имеющих носовую обструкцию различной этиологии, которая обусловила развитие СОАС и формирование неспецифических неврологических жалоб, выявлены клинически выраженные диссомнические расстройства и нарушение структуры сна. По дан-

ным ПСГ выявлено сокращение фазы дремоты, увеличение латентного периода фазы быстрого сна (ФБС) со снижением ее представленности в циклах сна в течение ночи, увеличение продолжительности дельта-сна. Также возросло время бодрствования во сне и происходило увеличение числа активаций на электроэнцефалограмме сна, в том числе за счет дыхательных усилий. Характерными для детей с СОАС оказались вегетативные нарушения во сне с увеличением количества эпизодов тахикардии.

Выявленные расстройства раскрывают некоторые патогенетические аспекты неврологических проблем у детей с обструкцией дыхательных путей и СОАС. Для коррекционной работы в целом и логопедической коррекции в частности в этой ситуации важны два аспекта. Во-первых, у детей с хронической адено tonsиллярной патологией могут усугубляться дизартрические нарушения за счет формирования механической дислалии. Во-вторых, нарушение структуры сна и хроническая гипоксия мозга расстраивают процессы автоматизации навыков в процессе коррекционной работы, что приводит к истощаемости детей на занятиях.

Полученные результаты еще раз свидетельствуют о необходимости консолидации усилий специалистов различных профилей (неврологов, отоларингологов, ортодонт, логопедов) для правильной интерпретации клинических синдромов у детей, понимания патогенеза отклонений и использова-

ния максимально индивидуализированной программы лечебно-коррекционных мероприятий.

Литература

1. Вейн, А. М. Сон человека. Физиология и патология / А. М. Вейн, К. Хехт. — М. : Медицина, 1989. — 272 с.
2. Вейн, А. М. Синдром апноэ во сне / А. М. Вейн, Т. С. Елигулашвили, М. Г. Полуэктов. — М. : Эйдос Медиа, 2002.
3. Вейн, А. М. О храпе серьезно / А. М. Вейн, М. Г. Полуэктов. — М. : Эйдос Медиа, 2003.
4. Избранные лекции по неврологии — II / под ред. В. Л. Голубева. — М. : МЕДпрессинформ, 2012.
5. Калашникова, Т. П. Характеристика сна у детей с синдромом дефицита внимания и гиперактивности / Т. П. Калашникова, Г. В. Анисимов, Н. В. Коньшина // Специальное образование. — 2013. — № 3. — С. 72—77.
6. Левин, Я. И. Инсомния: современные диагностические и лечебные подходы / Я. И. Левин. — М. : Медпрактика, 2005. — 116 с.
7. American Association of Respiratory Care. AARC-APT clinical practice guideline. Polysomnography // Respir Care. — 1995. — Vol. 40. — P. 1336—1343.
8. Rechtschaffen, A. A manual of standardized terminology, techniques and scoring system of sleep stages in human subjects / A. Rechtschaffen, A. Kales (editors). — Los Angeles : Brain Information Service/Brain Research Institute, Univ. of California, 1968.
9. Vitmans, M. Obstructive sleep apnea in children / M. Vitmans, J. Owens // G. SleepReview. — 2004. — 11 Apr. — P. 44—47.