

**Т. П. Калашникова**    **T. P. Kalashnikova**  
**Г. В. Анисимов**      **G. V. Anisimov**  
**Н. А. Савельева**    **N. A. Savel'eva**  
Пермь, Россия        Perm, Russia

## **ЭПИЛЕПТИФОРМНАЯ АКТИВНОСТЬ И РЕЧЕВОЙ ДИЗОНТОГЕНЕЗ У ДЕТЕЙ ДОШКОЛЬНОГО ВОЗРАСТА**

## **EPILEPTIFORM ACTIVITY AND SPEECH DYSONTOGENESIS IN PRESCHOOL CHILDREN**

**Аннотация.** В результате сопоставления клинических вариантов речевого дизонтогенеза с локализацией доброкачественных эпилептиформных паттернов детства (ДЭПД) на ЭЭГ продемонстрирована связь латерализации эпилептиформной активности и характера речевых нарушений у детей дошкольного возраста. У детей с артикуляционной диспраксией развития (АДР) в 55 % наблюдений зарегистрированы ДЭПД с локализацией в левой теменно-центрально-височной области. У пациентов с моторной диспраксией развития (МДР) ДЭПД выявлены с акцентом в правой затылочно-височной области в 71 % наблюдений. Базой приобретения речи является формирование затылочно-височных межзональных связей правого полушария. Они обуславливают развитие неречевого слухового гнозиса, проявляющегося сопряженностью зрительного образа предмета и характерно для него звука.

Дисфункция правого полушария имеет более глобальный характер и искажает процесс латерализации в развитии речи. В итоге это определяет тяжесть речевых нарушений в виде моторной дисфазии развития. В основе артикуляционной диспраксии раз-

**Abstract.** The article demonstrates the correlation between lateralization of epileptiform activity and the nature of speech disorders in preschool children based on the comparison of clinical types of speech dysontogenesis with localization of benign epileptiform childhood patterns (BECP) identified by electroencephalography. In 55% of cases, children with articulatory developmental dyspraxia (ADD) have BECP with localization in the left parietal-central-temporal area. In patients with motor dyspraxia of development (MDD), BECPs were identified mostly in the right occipital-temporal area in 71% of cases. The formation of occipital-temporal interzonal connections of the right hemisphere forms the basis for speech acquisition. These connections determine the development of the non-verbal auditory gnosis which is manifested by correlation of the visual image of an object with the sound characteristic of it.

The right hemisphere dysfunction has a more global character and distorts the process of lateralization in the speech ontogenesis. In the long run, this fact determines the severity of speech disorders in the form of motor developmental dysphasia. The articulatory developmen-

вития лежит кинестетическая и динамическая артикуляционная диспраксия, связанная с дисфункцией теменных и префронтальных отделов мозга. В результате у пациентов отсутствует возможность воспроизводить эталонные артикуляционные позы, страдает механизм переключения артикуляционных поз в процессе воспроизведения слова.

Таким образом, у части детей с нарушениями развития речи формируется своеобразный дизонтогенетический синдром, который клинически проявляется МДР или АДР, а его нейрофизиологическим паттерном являются ДЭПД.

**Ключевые слова:** дошкольники; речевой дизонтогенез; дети с нарушениями речи; нарушения речи; моторная дисфазия; артикуляционная диспраксия; электроэнцефалография; электроэнцефалограммы; эпилептиформная активность.

**Сведения об авторе:** Калашникова Татьяна Павловна, доктор медицинских наук, профессор.

*Место работы:* Первый медико-педагогический центр «Лингва Бона», г. Пермь.

**Сведения об авторе:** Анисимов Григорий Владимирович, кандидат медицинских наук.

*Место работы:* Первый медико-педагогический центр «Лингва Бона», г. Пермь.

**Сведения об авторе:** Савельева Наталья Александровна, кандидат медицинских наук.

*Место работы:* Первый медико-педагогический центр «Лингва Бона», г. Пермь.

**Контактная информация:** 614046, Россия, г. Пермь, ул. В. Каменского, 4Б.  
*E-mail:* lingva-bona@mail.ru.

tal dyspraxia is based on the kinesthetic and dynamic articulatory dyspraxia associated with the dysfunction of the parietal and prefrontal areas of the brain. As a result, the patients do not have the opportunity to reproduce the standard articulatory positions, and the mechanism of switching from one articulatory position to another in the process of word reproduction is affected.

Thus, some children with speech impairments develop a peculiar dysontogenetic syndrome which is clinically manifested as MDD or ADD, and its neurophysiological pattern is BECP.

**Keywords:** preschool children; speech dysontogenesis; children with speech disorders; speech disorders; motor dysphasia; articulation dyspraxia; electroencephalography, electroencephalogram; epileptiform activity.

**About the author:** Kalashnikova Tat'yana Pavlovna, Doctor of Medicine, Professor.

*Place of employment:* The First Medical Pedagogical Centre "Lingva Bona", Perm.

**About the author:** Anisimov Grigoriy Vladimirovich, Candidate of Medicine.

*Place of employment:* The First Medical Pedagogical Centre "Lingva Bona", Perm.

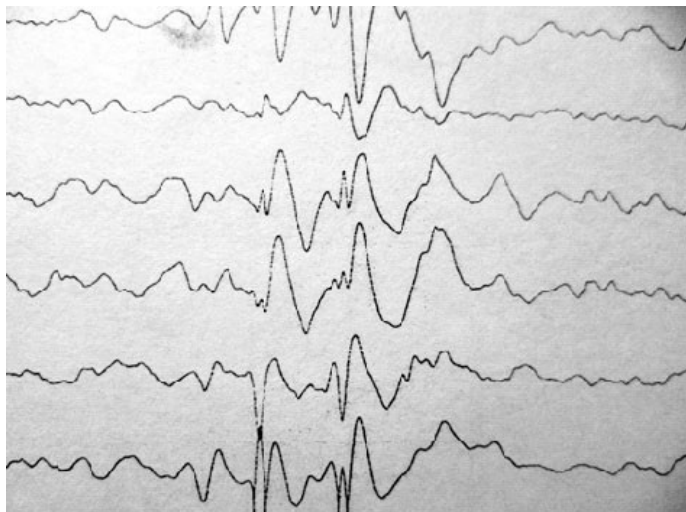
**About the author:** Savel'eva Natal'ya Aleksandrovna, Candidate of Medicine.

*Place of employment:* The First Medical Pedagogical Centre "Lingva Bona", Perm.

**Введение.** Речевая функция в детском возрасте уязвима, и ее нарушение имеет ряд значимых последствий [10; 9; 5; 3]. Несмотря на имеющиеся сведения, остается ряд неуточненных вопросов, касающихся этиопатогенеза речевых нарушений, их коррекции и профилактики. Нередко у детей с нарушением развития речи на электроэнцефалограмме (ЭЭГ) регистрируется эпилептиформная активность, в частности доброкачественные эпилептиформные паттерны детства (ДЭПД) [14; 16; 15; 4]. Доброкачественные эпилептиформные паттерны детства на ЭЭГ впервые были описаны ЭЭГ-техником Иветт Гасто в

1952 г. под названием «функциональные спайки». ДЭПД представляют собой пятиточечный электрический диполь, состоящий из острой и медленной волны. По морфологии комплексы напоминают зубцы QRS на электрокардиограмме (см. рис.).

**Доброкачественные эпилептиформные паттерны детства на ЭЭГ.** Актуальным является вопрос о соотношении ДЭПД и речевых нарушений. На сегодняшний день ДЭПД рассматривается как специфический электроэнцефалографический маркер функциональной незрелости мозга. Паттерн не является специ-



**Рис.** Пациент А. 5 лет. Диагноз — моторная дисфазия развития

фическим для эпилепсии. К. Ю. Мухин и соавторы в своей работе выделяют ряд состояний, ассоциированных с ДЭПД [8]. Помимо идиопатических фокальных форм эпилепсии, к ним относятся тики, энурез, синдром дефицита внимания и гиперактивности (СДВГ), заикание. Частота выявления ДЭПД у детей с СДВГ — 25 %, головными болями из-за напряжения — 23 %, речевыми нарушениями — 18 %, энурезом — 5 %, тиком — 3 %. Кроме того, 18 % детей с ДЭПД на ЭЭГ оказались клинически здоровыми. Х. Дуз и У. К. Байер в исследовании 1989 г. [12] предположили, что ДЭПД контролируются аутосомно-доминантным геном с зависящей от возраста пенетрантностью и вариабельной экспрессивностью [13]. Появление эпилептиформной активности происходит в критический период развития ребенка — от 3 до 6 лет [11; 1].

**Целью** предпринятого исследования явилось сопоставление клинических вариантов речевого дизонтогенеза с локализацией ДЭПД на ЭЭГ у детей дошкольного возраста.

**Материалы и методы.** Нами проанализированы клиничко-анамнестические и электроэнцефалографические данные 39 детей в возрасте от 3 до 5 лет. Все дети в соответствии с классификацией МКБ-10 были разделены на две

клинические группы в зависимости от характера речевого дизонтогенеза. В 1 группу наблюдения вошли пациенты с артикуляционной диспраксией развития — АДР (18 детей). 2 группа объединяла детей с моторной дисфазией развития — МДР (21 ребенок). У всех обследованных детей имелись ДЭПД на ЭЭГ.

Под «артикуляционной диспраксией развития» (Developmental apraxia of speech) понимается избирательное, негрубое, но стойкое нарушение звукопроизношения, с отсутствием тотальных полиморфных нарушений звукопроизношения, изменением тонуса и сократительной способности артикуляционных мышц; может сопровождаться легкими нарушениями иннервации артикуляционных органов [6].

В соответствии с МКБ-10 синонимом АДР можно считать формулировку «специфическое расстройство речевой артикуляции», в основе которой лежит нарушение тонкой дифференциации моторных кинестетических поз языка, неба, губ, т. е. кинестетическая диспраксия [7].

Моторная диспраксия развития определяется как специфическое расстройство речи, связанное с развитием, подразумевающее, что способность ребенка использовать разговорный язык находится на уровне, более низком, чем соответствующий его

возрасту при разной вариабельности понимания речи. Среди критериев диагностики МДР следует отметить начало в младшем возрасте, постоянное течение с отсутствием периода нормального развития и тенденцией к прогрессивному улучшению; позднее формирование фразовой речи (после 3 лет); снижение словарного запаса; нарушение слоговой структуры слова (сокращение или транспозиция слогов) и грамматического строя речи; доминирование невербальных способов коммуникации [5; 3; 7].

Для всех детей было устроено комплексное унифицированное обследование, включавшее клиническое, нейропсихологическое с оценкой высших корковых функций и электроэнцефалографическое в состоянии спокойного бодрствования с визуальной и количественной оценкой.

ЭЭГ регистрировали методом монополярного отведения по международной системе «10—20» на 16-канальном электроэнцефалографе «Нейрон-Спектр 4/ВП». Референтными служили ушные электроды. Во время исследования проводились следующие пробы: открывание и закрывание глаз, фотостимуляция и гипервентиляция. Клиническая оценка ЭЭГ включала анализ фоновой ритмики, зональных различий, реакции активации, гипервентиляции и усвоения ритма световых

мельканий, выявление патологических типов активности.

Критерием исключения послужило наличие у пациентов задержки психического развития, нарушения сенсорных функций (снижение остроты слуха и зрения). Полученные результаты подверглись статистической обработке.

Анализ локализации ДЭПД у детей 1 и 2 группы наблюдения выявил различную локализацию по полушариям.

У детей с АДР в 55 % наблюдений зарегистрированы ДЭПД с локализацией в левой теменно-центрально-височной области. У пациентов с МДР в 71 % наблюдений ДЭПД выявлены с акцентом в правой затылочно-височной области.

С учетом принципов речевого развития и межполушарной функциональной асимметрии полученные результаты имеют патогенетическое значение. Становление речевой функциональной системы начинается с формирования затылочно-височных межзональных связей правого полушария, которые лежат в основе неречевого слухового гнозиса, проявляющегося сопряженностью зрительного образа предмета и характерного для него звука [2]. Неречевой слуховой гнозис является базовым нейропсихологическим синдромом для развития следующих этапов речи —

слухового речевого гнозиса, фонематического анализа и т. д. Дисфункция правого полушария, более тесно связанная с подкорковыми структурами мозга, имеет глобальный характер и искажает процесс латерализации в развитии речи, обуславливает трудность трансформации образа мысли в символы слов. В итоге это определяет тяжесть речевых нарушений в виде моторной дисфазии развития.

В основе артикуляционной диспраксии развития лежит кинестетическая и динамическая артикуляционная диспраксия, связанная с дисфункцией теменных и префронтальных отделов мозга, с нарушением формирования межзональных связей лобно-височных и теменно-височных областей левого полушария. В результате у пациентов отсутствует возможность воспроизводить эталонные артикуляционные позы, необходимые для верного произношения звука. Кроме того, страдает механизм переключения артикуляционных поз в процессе воспроизведения слова. Наличие ДЭПД в левом полушарии у детей с АДР сопряжено с вышеописанными нейропсихологическими синдромами.

Таким образом, у части детей с нарушениями развития речи формируется своеобразный дизонтогенетический синдром, который клинически проявляется

МДР или АДР, а его нейрофизиологическим паттерном являются ДЭПД. При этом латерализация ДЭПД сопряжена с характером речевого расстройства. Для практической деятельности важно подчеркнуть, что наличие ДЭПД не является противопоказанием для осуществления коррекционной работы и проведения массажа, в том числе логопедического.

### Литература

1. Броун, Т. Эпилепсия. Клиническое руководство : пер. с англ. / Т. Броун, Г. Холмс. — М. : БИНОМ, 2006. — 288 с.
2. Визель, Т. Г. Основы нейропсихологии / Т. Г. Визель. — М. : Астрель, 2005. — 384 с.
3. Заваденко, Н. Н. Дисфазия развития: клинико-катамнестическое исследование / Е. В. Козлова, Н. Н. Заваденко // Педиатрия : журн. им. Г. Н. Сперанского. — 2013. — Т. 92, № 2. — С. 173—174.
4. Калашникова, Т. П. Динамика показателей количественной электроэнцефалографии у детей с нарушением развития речи в процессе проспективного исследования / Т. П. Калашникова, Н. А. Савельева, Г. В. Анисимов, Ю. И. Кравцов, Н. В. Гершанок // Пермский медицинский журнал. — 2014. — № 3 (31). — С. 52—59.
5. Калашникова, Т. П. Дисфазия развития : метод. рек. для врачей / Т. П. Калашникова, Г. В. Анисимов, Ю. И. Кравцов, Т. Г. Визель [и др.]. — Пермь, 2015. — 22 с.
6. Корнев, А. Н. Артикуляционная и вербальная диспраксия у детей / А. Н. Корнев // Новости оториноларингологии и логопатологии. Приложение № 1. Расстройство речи. Клинические проявления и методы коррекции. — СПб., 1999. — С. 57—63.
7. Международная классификация болезней 10-го пересмотра = МКБ-10. — М. : Медицина, 1997. — 425 с.

8. Мухин, К. Ю. Когнитивная эпилептиформная дезинтеграция: дефиниция, диагностика, терапия / К. Ю. Мухин // Русский журнал детской неврологии. — 2012. — Т. 7. — Вып. 1. — С. 3—20.

9. Халецкая, О. В. Характеристика речевого развития у детей дошкольного возраста с различными вариантами клинико-неврологических нарушений / О. В. Халецкая, Е. В. Ларькина // Врач-аспирант. — 2014. — Т. 65, № 4.3. — С. 435—444.

10. Чутко, Л. С. Специфические расстройства речевого развития у детей / Л. С. Чутко, А. М. Ливинская. — СПб., 2006. — 45 с.

11. Doose, H. EEG in childhood epilepsy / H. Doose. — Hamburg : John Libbey, 2003. — P. 191—243.

12. Doose, H. Benign partial epilepsy and related conditions: multifactorial pathogenesis with hereditary impairment of brain maturation / H. Doose, W. K. Baier // Eur. J. Pediatr. — 1989. — Vol. 149. — P. 152—158.

13. Doose, H. The concept of hereditary impairment of brain maturation / H. Doose, B. A. Neubauer, B. Petersen // Epileptic Disorders. — 2000. — Vol. 2. — Suppl. 1. — P. 45—49.

14. Gobbi, G. Rolandic epilepsy and related syndromes: a spectrum? / G. Gobbi, A. Boni, M. Filippini // Epilepsia. — 2002. — Vol. 43. — Suppl. 8. — P. 322.

15. Mantovani, J. F. Autistic regression and Landau-Kleffner syndrome: progress or confusion? / J. F. Mantovani // Developmental Medicine & Child Neurology. — 2000. — Vol. 42. — P. 349—353.

16. Morrell, F. Landau-Kleffner syndrome. Treatment with subpial intracortical transection / F. Morrell, W. W. Whisler, M. C. Smith [et al.] // Brain. — 1995. — Vol. 118. — P. 1529—1546.

### References

1. Broun, T. Epilepsiya. Klinicheskoe rukovodstvo : per. s angl. / T. Broun, G. Kholms. — M. : BINOM, 2006. — 288 s.

2. Vizel', T. G. Osnovy neyropsikologii / T. G. Vizel'. — M. : Astrel', 2005. — 384 s.

3. Zavadenko, N. N. Disfaziya razvitiya: kliniko-katamnestichekoe issledovanie /

E. V. Kozlova, N. N. Zavadenko // Pediatrya : zhurn. im. G. N. Speranskogo. — 2013. — Т. 92, № 2. — С. 173—174.

4. Kalashnikova, T. P. Dinamika pokazateley kolichestvennoy elektroentsefalografii u detey s narusheniem razvitiya rechi v protsesse prospektivnogo issledovaniya / T. P. Kalashnikova, N. A. Savel'eva, G. V. Anisimov, Yu. I. Kravtsov, N. V. Gershanok // Perm'skiy meditsinskiy zhurnal. — 2014. — № 3 (31). — С. 52—59.

5. Kalashnikova, T. P. Disfaziya razvitiya : metod. rek. dlya vrachey / T. P. Kalashnikova, G. V. Anisimov, Yu. I. Kravtsov, T. G. Vizel' [i dr.]. — Perm', 2015. — 22s.

6. Kornev, A. N. Artikulyatsionnaya i verbal'naya dispraksiya u detey / A. N. Kornev // Novosti otorinolaringologii i logopatologii. Prilozhenie № 1. Rasstroystva rechi. Klinicheskie proyavleniya i metody korrektsii. — SPb., 1999. — С. 57—63.

7. Mezhdunarodnaya klassifikatsiya bolezney 10-go peresmotra = MKB-10. — M. : Meditsina, 1997. — 425 s.

8. Mukhin, K. Yu. Kognitivnaya epileptiformnaya dezintegratsiya: defnitsiya, diagnostika, terapiya / K. Yu. Mukhin // Russkiy zhurnal detskoy neurologii. — 2012. — Т. 7. — Vyp. 1. — С. 3—20.

9. Khaletskaya, O. V. Kharakteristika rechevogo razvitiya u detey doshkol'nogo vozrasta s razlichnymi variantami kliniko-nevrologicheskikh narusheniy / O. V. Khaletskaya, E. V. Lar'kina // Vrach-aspirant. — 2014. — Т. 65, № 4.3. — С. 435—444.

10. Chutko, L. S. Spetsificheskie rasstroystva rechevogo razvitiya u detey / L. S. Chutko, A. M. Livinskaya. — SPb., 2006. — 45 s.

11. Doose, H. EEG in childhood epilepsy / H. Doose. — Hamburg : John Libbey, 2003. — P. 191—243.

12. Doose, H. Benign partial epilepsy and related conditions: multifactorial pathogenesis with hereditary impairment of brain maturation / H. Doose, W. K. Baier // Eur. J. Pediatr. — 1989. — Vol. 149. — P. 152—158.

13. Doose, H. The concept of hereditary impairment of brain maturation / H. Doose,

B. A. Neubauer, B. Petersen // *Epileptic Disorders*. — 2000. — Vol. 2. — Suppl. 1. — P. 45—49.

14. Gobbi, G. Rolandic epilepsy and related syndromes: a spectrum? / G. Gobbi, A. Boni, M. Filippini // *Epilepsia*. — 2002. — Vol. 43. — Suppl. 8. — P. 322.

15. Mantovani, J. F. Autistic regression and Landau-Kleffner syndrome: progress or

confusion? / J. F. Mantovani // *Developmental Medicine & Child Neurology*. — 2000. — Vol. 42. — P. 349—353.

16. Morrell, F. Landau-Kleffner syndrome. Treatment with subpial intracortical transection / F. Morrell, W. W. Whisler, M. C. Smith [et al.] // *Brain*. — 1995. — Vol. 118. — P. 1529—1546.